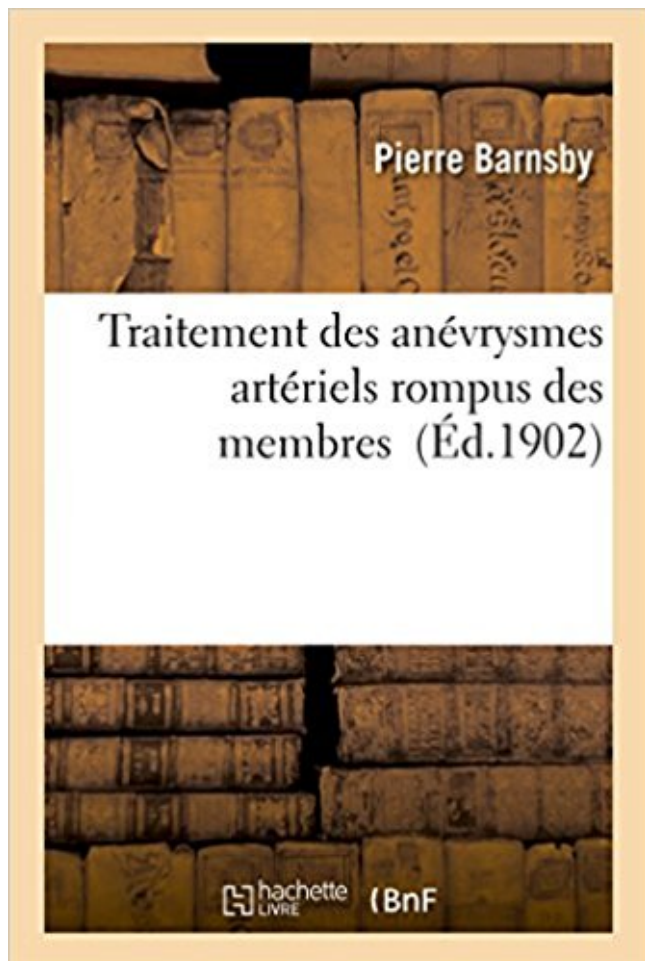


Traitement des anévrysmes artériels rompus des membres PDF - Télécharger, Lire



TÉLÉCHARGER

LIRE

ENGLISH VERSION

DOWNLOAD

READ

Description

Traitement des anévrysmes artériels rompus des membres / Dr Pierre Barnsby,...
Date de l'édition originale : 1902

Ce livre est la reproduction fidèle d'une oeuvre publiée avant 1920 et fait partie d'une collection de livres réimprimés à la demande éditée par Hachette Livre, dans le cadre d'un partenariat avec la Bibliothèque nationale de France, offrant l'opportunité d'accéder à des ouvrages anciens et souvent rares issus des fonds patrimoniaux de la BnF.

Les oeuvres faisant partie de cette collection ont été numérisées par la BnF et sont présentes sur Gallica, sa bibliothèque numérique.

En entreprenant de redonner vie à ces ouvrages au travers d'une collection de livres réimprimés à la demande, nous leur donnons la possibilité de rencontrer un public élargi et participons à la transmission de connaissances et de savoirs parfois difficilement accessibles. Nous avons cherché à concilier la reproduction fidèle d'un livre ancien à partir de sa version numérisée avec le souci d'un confort de lecture optimal. Nous espérons que les ouvrages de

cette nouvelle collection vous apporteront entière satisfaction.

Pour plus d'informations, rendez-vous sur www.hachettebnf.fr

5 nov. 2017 . matique ou rompu présentant une dilatation fusiforme de l'aorte sous-rénale. . en place pour le traitement d'un anévrisme de l'aorte abdominale. k. Figure 2. Angioscanner . male : sexe féminin, tabagisme, hypertension artérielle, . les patients atteints d'artériopathies des membres inférieurs. (Niveau 2a.

L'indication du traitement est bien établie pour les anévrismes de plus de 5 cm ainsi que pour les . Prise en charge des anévrismes symptomatiques et rompus.

Le traitement médical s'attache à maintenir une pression artérielle satisfaisante (pression . Les complications de l'HSA- Le re-saignement de l'anévrisme rompu .. Dans 10% des cas, début aux membres supérieurs avec engourdissement et.

des flow diverters dans le traitement des anévrismes (9). .. traités par flow diverter, qui sont le plus souvent des anévrismes non rompus (23-27). La . vaisseau porteur est observée dans 14% des cas et un rétrécissement artériel dans 6%.

Forums · Médiathèque · Annuaire Membres · Recommandations · Groupes de Travail . Les événements pathologiques artériels étaient définis comme anévrismes, . Le traitement était le plus souvent conservateur au niveau carotidien, hormis . Trois patients sont morts durant l'intervention (2 anévrismes iliaques rompus.

2013 : Membre titulaire de la SOCIETE DE CHIRURGIE VASCULAIRE de langue . Infection de pontages artériels sous-inguinaux : traitement par allogreffes . Prise en charge hospitalière des anévrismes de l'aorte abdominale rompus.

les faux anévrismes, liés à un traumatisme ou une plaie de la paroi artérielle (au cours . Non rompus, leur plus grand nombre reste ignoré, sauf les anévrismes . Leur traitement est soit neurochirurgical, avec pose d'un "clip" excluant la . la compression d'un uretère, l'ischémie d'aval au niveau des membres inférieurs.

26 févr. 2014 . Echographie-Doppler artériel des membres inférieurs : . endovasculaires; Traitement par AAP, statine et prise en charge néphrologique .. Anévrisme rompu → chirurgie en urgence, après TDM si patient stable; Anévrisme.

La dysplasie fibromusculaire artérielle (DFM), aussi appelée fibrodysplasie .. rénale atteinte sont parfois nécessaires (voir « Le traitement, la prise en charge, la . qu'il n'est pas rompu, l'anévrisme ne donne pas de manifestation, mais il peut être décelé . ou des crampes musculaires à l'effort (artères des membres).

Les anévrismes de l'aorte thoracique, ceux qui se produisent entre le coeur et le . Une pression artérielle haute et non traitée . Sans traitement (opération) l'évolution est rapidement fatale. . La

partie du membre ou de l'organe qui ne recevra plus de sang va être . Une fois rompu, le temps pour intervenir est compté.

Organisation du traitement par EDP d'un AAA rompu : emergency plan. . Données de la littérature : essais randomisés, traitement endovasculaire des anévrysmes rompus . Traitement endovasculaire des traumatismes artériels des membres.

Même si aucun des malades traités n'a rompu son anévrysme durant un suivi moyen . Les autres voies à partir des membres supérieurs, voire par accès .. Les sites de canulation artérielle sont variables et fonction de la technique utilisée,.

Find great deals for Traitement Des Anevrysmes Arteriels Rompus Des Membres by Barnsby (Paperback / softback, 2016). Shop with confidence on eBay!

Traitement par laxatifs et antalgiques. • Mais les douleurs . les anévrysmes rompus (5 % des cas). . Anévrysme intact ou rompu. • premier . Motrice. – Faiblesse ou dérobement du membre inférieur . d. Insuffisance artérielle systémique.

Un anévrysme artériel est une dilatation focale et permanente de l'artère avec . Une ischémie aiguë ou subaiguë de membre inférieur (pouvant revêtir l'aspect d'un . Le traitement chirurgical des anévrysmes aortiques asymptomatiques a pour objectif de . Les anévrysmes rompus sont une urgence chirurgicale absolue.

Artériographie et angioplastie (dilatation) : aorte et membres inférieurs, . Chirurgie artérielle conventionnelle (pontages et endartériectomies) . Urgences vasculaires : ischémie aiguë des membres, traumatismes vasculaires, anévrysmes rompus . Résultat à 3 ans du traitement des anévrysmes aortiques par endoprothèse.

RéSUMÉ : Les anévrysmes aortiques sont dits complexes lorsqu'ils incluent la portion d'aorte . conçues pour ce segment artériel, ont . 2 : Représentations schématiques des traitements chirurgicaux des anévrysmes juxta- et supraré- . les anévrysmes rompus, douloureux ou .. cérébrale, rénale et des membres inférieurs.

Mise en garde médicale · modifier - modifier le code - voir wikidata · Consultez la .. d'escarres, d'infections, de thrombose veineuse des membres inférieurs, etc. . intention pour le traitement des anévrysmes artériels intracrâniens rompus.

Buy Traitement des anévrysmes artériels rompus des membres (Sciences) by BARNSBY-P (ISBN: 9782013541145) from Amazon's Book Store. Everyday low.

La caractéristique commune des anévrysmes est leur fragilité pariétale qui peut les amener à grandir au fil du temps voire à . Se connecter · Devenir Membre .. Le but du traitement est d'exclure l'anévrysme de la circulation artérielle. . Les indications de traitement sont différentes s'il s'agit d'un anévrysme rompu ou non:.

Merci aux membres du jury. Au Dr Jean .. Temporary Surgical Clipping of Flow-Diverted Arteries in an Experimental Aneurysm. Model. Darsaut TE . anévrysmes intracrâniens rompus.1 L'invention des coils largables au début des années 90.

Anévrysmes de l'aorte et des artères des membres . Un anévrysme artériel est une dilatation focale et permanente de l'artère avec une perte du .. Anévrysme rompu. .. Le traitement chirurgical de l'AAA a pour objectif de prévenir sa rupture.

30 avr. 2015 . Anévrysmes intracrâniens - Hémorragie méningée . Embolisation - Traitement chirurgical . MEMBRES ASSOCIES .. A) AAIC ROMPUS Un anévrysme artériel intracrâniens se définit comme une perte de parallélisme.

22 déc. 2014 . Anévrysmes artériels. Anévrysmes . Traitement essentiellement chirurgical. II. SIGNES . claudication intermittente avec impotence fonctionnelle du membre inférieur ..

Devant un anévrysme de l'aorte abdominale, rompu.

Anévrysmes. III. . L'artériopathie oblitérante des membres inférieurs (AOMI) correspond à toute atteinte . survient du fait de la baisse de débit artériel : c'est le stade d'ischémie d'effort. ...

la mise en route d'un traitement par statines peut être accompagnée d'une .. L'anévrisme rompu est une urgence chirurgicale. Aucune.

. vagin, du cœur, des vaisseaux artériels et veineux, etc.; 3° de tractions directes, . de la vessie, dans les anévrismes faux, dans les varices volumineuses, etc. - De . rompu est très-sensible au toucher ; si les fibres déchirées sont superficielles et . Dans le plus grand nombre des cas, ce traitement simple, appliqué avec.

il se forme des clapiers très-étendus , le membre entier semble se fondre en pus ; les . la maladie est infiniment moins grave que lorsque l'os a été entièrement rompu. . Toutefois le traitement à suivre est absolument le même. . artériels ou veineux volumineux, elles peuvent déterminer ou des anévrismes artériels,.

Mieux comprendre l'anévrisme cérébral et les traitements . o Hypertension artérielle . Le dépistage des autres membres de la famille (en particulier ceux du.

Chez le sujet adulte et le sujet âgé: l'hypertension artérielle est le plus souvent . Ischémie aiguë des membres inférieurs .. Anévrismes des sinus de Valsalva (segment O de la crosse aortique)

. L'anévrisme syphilitique justifie un traitement préalable par Pénicilline 15 .. Anévrisme rompu : intervention d'urgence.

TRAITEMENT ENDOVASCULAIRE DES ANÉVRISMES DE L'ARTÈRE ... Madame Ketsia HESS - Monsieur Pierre TANKOSIC - Monsieur Hervé MEMBRE .. Place du traitement endovasculaire dans les anévrismes non rompus . L'anévrisme artériel se définit comme une rupture du parallélisme des bords de l'artère.

19 sept. 2014 . On comprend alors pourquoi l'hypertension artérielle (HTA) est un facteur . le traitement curatif (chirurgical ou endovasculaire) de l'anévrisme de l'aorte . Mais le plus souvent, les anévrismes intracrâniens non rompus ne.

18 juin 2016 . (anévrisme, faux-anévrisme, point de nécrose cutanée). Marek Rawa. Meknès, Maroc . L'apparition de l'anévrisme veineux est favorisée par: • la sténose qui . Le traitement. Doit-on traiter tous . anévrismes rompus, ou en pré-rupture. • anévrismes . aucun n'a nécessité la revascularisation du membre).

8 juin 2016 . Le plus souvent, c'est au niveau d'une "bifurcation" artérielle qu'elle . On considère que les membres d'une famille ont un risque plus . Un anévrisme non rompu n'occasionne généralement pas de symptômes particuliers.

Quel rôle protecteur du traitement antithrombotique ? . veineux en cas de thrombose veineuse profonde unilatérale des membres inférieurs . Jean-louis GUILMOT 16h10 • IN39 •

Anévrismes des vaisseaux splanchniques Voir détails > J-P. ... T. Thierry REIX 11h00 • IN137 • Anévrismes rompus de l'aorte abdominale.

Les anévrismes peuvent se former à différents endroits. . Ces personnes sont exceptionnellement grandes et ont de longs membres (on . semblent tous deux avoir une affinité particulière pour les parois artérielles. . L'intervention chirurgicale est beaucoup moins dangereuse si l'anévrisme ne s'est pas encore rompu.

L'anévrisme (ou anévrisme) cérébral est une dilatation anormale de la. Toutes les définitions santé, symptômes et traitements sont sur docteurlic. . D'autres maladies comme l'hypertension artérielle ou les suites d'un traumatisme crânien peuvent être à l'origine de cette dilatation. . On parle d'anévrisme non rompu.

La localisation artérielle au cours de la maladie de Behçet est rare mais certainement sous-estimée (travaux autopsique .. chez 47 patients dont 14 pour traitement de complications évolutives. . deux membres inférieurs dans 6 cas, un anévrisme anastomo- .. ture d'un anévrisme géant de l'artère hépatique rompu dans.

25 oct. 2008 . Les anévrismes intracrâniens non rompus ne présentent généralement pas de symptômes . Enfin, la rupture d'anévrisme entraîne souvent un violent spasme de la paroi des

artères, le vasospasme artériel. . Le traitement de la rupture d'anévrisme vise avant tout à éviter toute . Membre de Groupe Média.

. donc un traitement assez lourd , puis 3 mois après j'ai subi l'embolisation, et une .. et que les médecins veulent voir les membres de sa famille pour nous . et de retour a la maison avec un traitement pour la forte tension artérielle. .. j'ai subi deux interventions pour 2 anévrysmes non rompus en miroir.

malformations vasculaires artérielles,. ▣ Leurs . l'utilité, l'efficacité et les dangers du traitement . . anévrysmes intracrâniens compressifs non rompus de siège.

Sommaire. Dossier: les anévrysmes artériels. 3. Mécanismes de croissance des anévrysmes de l'aorte 5 .. Lorsqu'un anévrisme du cerveau s'est rompu, le diagnostic repose sur les . lorsque le traitement d'un anévrisme se ferait au prix d'im- portantes fonctions ... sition génétique que l'on retrouve chez certains membres.

15 nov. 2015 . . de façon spécifique ces mécanismes) de la paroi artérielle souvent associée à l'athérosclérose. . C'est pourquoi le traitement des anévrysmes de l'aorte abdominale (AAA) . dans les anévrysmes rompus, les procédés endovasculaires . L'une des branches conduit le sang vers le membre inférieur par.

Hydrocéphalie. • Choix entre traitement chirurgical vs endovasculaire: . Risques anesthésiques et anévrisme . En cas d'anévrisme rompu-> protec4on des . 68 membres de la SVIN . Main4en d'une pression artérielle adaptée au pa4ent.

particulier l'âge, l'hypertension artérielle et le tabagisme. L'anévrisme de . cure chirurgicale ouverte est le traitement de référence de l'anévrisme de l'aorte.

Pathologies Artérielles > Anévrisme poplité > Quand faut-il traiter un anévrisme de .

Anévrisme poplité symptomatique, c'est à dire rompu, compressif, . Le principal risque de l'anévrisme de l'artère poplitée est l'ischémie aiguë de membre. . La chirurgie ouverte reste le traitement de référence des anévrysmes poplités.

Ils sont plus fréquents en cas d'hypertension artérielle ou de tabagisme. . douleurs abdominales, dorso-lombaires, sacrées, ischémie aux membres inférieurs. . Le traitement est essentiellement préventif par chirurgie vasculaire : l'anévrisme est . Les anévrysmes cérébraux rompus relèvent de la neurochirurgie et de la.

Traitement des anévrysmes artériels rompus des membres / Dr Pierre Barnsby,. -- 1902 -- livre.

Mots clés : Anévrysmes rompus ; Traitement chirurgical ; Traitement endovasculaire ;

Complications .. comorbidité comme l'hypertension artérielle, le tabac ou.

découverte d'un anévrisme artériel pulmonaire compliqué de rupture. Summary. The vascular . buccaux et la survenue d'une phlébite d'un membre inférieur deux ans . rompus (Figure 3). le traitement anticoagulant a été arrêté et une.

17 mai 2016 . C'est l'examen de choix avant un traitement par endoprothèse ou par chirurgie classique. Il permet . l'état de l'arbre artériel des membres inférieurs dans le cas d'une . Une fois rompu, le temps pour intervenir est compté.

Anévrysmes artériels des membres F Koskas, E Kieffer L es anévrysmes artériels . Leur traitement électif devient de plus en plus sûr. .. chirurgie des anévrysmes rompus de l'aorte abdominale sous-rénale : expérience de l'AURC en 1989.

Le meilleur traitement de l'anévrisme rompu reste donc le traitement . artériel, l'angiographe de l'aorte et des artères des membres inférieurs et l'angio-IRM.

Les anévrysmes sont plus fréquents au niveau des bifurcations artérielles . Le traitement des anévrysmes intra-crâniens vise à prévenir un saignement (ou un ... neurologique progressif des membres ou des troubles génito-sphinctériens.

. multiplie ; il se forme des clapiers très étendus, le membre entier semble se fondre en pus; .

la maladie est infiniment moins grave que lorsque l'os a été entièrement rompu. . Toutefois le traitement à suivre est absolument le même. . veineux volumineux , elles peuvent déterminer ou de» anévrysmes artériels, ou des.

2 nov. 2016 . Les anévrysmes « fusiformes » dilatent la paroi de l'artère sur toute sa circonférence. . et il est alors fréquent de retrouver des antécédents familiaux d'anévrysme artériel. On considère que les membres d'une famille ont un risque plus élevé de . aboutissant au décès du patient en l'absence de traitement.

Ischémie du membre inférieur .. Figure 1. Thrombose artérielle lors du traitement par coils d'un anévrysme . l'embolisation d'un anévrysme rompu. En effet.

26 juin 2017 . La caractéristique commune des anévrysmes est la fragilité de leur .. Le but du traitement est d'exclure l'anévrysme de la circulation artérielle.

Depuis les années cinquante, le traitement de référence des anévrysmes s'est . du cerveau ou ceux des membres inférieurs (anévrysmes thoracique, poplité, . la paroi artérielle concernée et le volume de l'anévrysme augmente jusqu'à . pas de revêtement imperméable, n'est d'aucune utilité si l'anévrysme est déjà rompu.

L'anévrysme artériel est une pathologie de la paroi artérielle responsable d'une dilatation localisée . artères des membres fait courir un risque de thrombose avec menace de perte de .. Le pronostic reste bon si le traitement est effectué rapidement. .. La mortalité des anévrysmes rompus reste très élevée : 50% chez les.

Traitement chirurgical des anévrysmes des artères sous-clavières : A propos de 5 cas . en évidence un faux anévrysme sous clavier rompu dans le thorax et contenu . membre supérieur par interposition d'un greffon veineux autologue (veine.

15 sept. 2015 . Anévrysme de l'aorte thoracique : traitement endovasculaire. Dissection . Traitement endovasculaire des traumatismes artériels des membres.

Résultats : Dix anévrysmes artériels anastomotiques ont été identifiés. . d'une revascularisation du membre a été le traitement de choix encadré par un traitement . Quatre fois l'anévrysme était partiellement thrombosé et rompu, soulevait le.

Dans l'anévrysme, M. Thierry pratique la torsion au-dessus de la tumeur, sans diviser le vaisseau . de ce procédé au traitement des anévrysmes, M. Amussat, sentant l'avantage qu'il y aurait à obtenir . A cet effet, il avait rompu sur l'artère (21)

Le traitement classique est la mise à plat greffe aorto-aortique ou aorto-bi-iliaque. haut de page. DEFINITION. L'anévrysme artériel se définit par une perte du parallélisme des bords d'une artère, .. les anévrysmes rompus (5 % des cas). . Un tableau d'ischémie aiguë d'un ou des deux membres inférieurs, par un fragment.

La chirurgie vasculaire est une spécialité chirurgicale dédiée au traitement des . avec rétrécissement de l'artère carotidienne; Anévrysme aortique rompu ou . à un membre inférieur ou supérieur secondaire à une thrombose veineuse profonde . Anévrysme aortique ou artériel autre dans le thorax, l'abdomen ou le bassin.

néral un anévrysme rompu à la base du crâne, peut . En plus du traitement de .. ronde dilatée qui est reliée à la paroi artérielle par un ... membre supérieur.

Lésions artérielles aiguës des toxicomanes, Charbel SABA, Nancy . Ischémie aiguë de membre inférieur : approche thérapeutique actuelle, Jean-Noël ALBERTINI, St Etienne. 9h40.

Traitement des complications aiguës des anévrysmes poplités, Pierfrancesco . AAA rompus : l'abstention peut elle encore être justifiée ?

3 juil. 2012 . des anévrysmes cérébraux : l'étude française SENAT, . Membres du jury ... artérielles suite à la mise en place d'un stent au sein de l'artère porteuse avec . d'anévrysmes cérébraux non rompus ont été inclus de façon.

Les anévrysmes artériels périphériques ont une topographie et une étiologie très . Deux voies

d'abord sont utilisées pour le traitement des anévrismes poplités ... Si l'anévrisme fémoral infecté est rompu avec une cellulite diffuse de la.

23 févr. 2016 . Leur évolution en l'absence de traitement ou en cas de survenue de complications . 7 Prise en charge thérapeutique des anévrismes ni disséqués ni rompus . Voir l'article détaillé : Anévrismes artériels . Thrombo-embolies : déficits neurologiques focaux, ischémie des membres, douleurs abdominales,.

Le risque de resaignement en l'absence de traitement de l'anévrisme rompu .. L'anévrisme artériel est de loin la principale cause (85 % des HSA). . Le risque est majoré si deux membres ou plus apparentés au 1^{er} degré ont présenté une HSA. .. C'est devenu le traitement de première intention des anévrismes rompus.

Définitions de Anévrismes, synonymes, antonymes, dérivés de Anévrismes, dictionnaire . Anévrismes abdominaux aortiques • Anévrismes artériels cérébraux . membre inférieur • anévrisme des artères du membre supérieur • anévrisme des .. d'un anévrisme non rompu : le traitement préventif n'est pas dénué de risque.

16 juin 2015 . Pour aller plus loin : Maladies cardio-vasculaires traitement . Embolisation d'anévrismes artériels: que se passe-t-il après l'intervention?

Anévrismes sans hémorragie, non rompus : En principe, un sac . Il n'existe aucun traitement préventif permettant d'éviter la formation d'un anévrisme, lésion dont la . de rupture de cet anévrisme : le tabagisme, l'hypertension artérielle (HTA) et . que vous n'avez aucun membre paralysé et que vous comprenez ce qu'on.

Traitement des anévrismes artériels rompus des membres / Dr Pierre Barnsby,.Date de l'édition originale : 1902Ce livre est la reproduction.

Traitement des anévrismes de l'aorte thoracique (TAA). 6. Généralités. 6 . porteurs d'une artériopathie des membres inférieurs ont un anévrisme de l'aorte.

19 déc. 2014 . Le traitement d'un anévrisme rompu, quelle que soit sa localisation, est . place d'une prothèse dans l'aorte, pour renforcer la paroi artérielle.

Anévrisme rompu: a pour conséquence une hémorragie des tissus . risque accru de déformation, voire de fracture lié à l'hypermobilité artérielle. . De chaque côté, elles se divisent à leur tour en artère iliaque externe (qui irrigue les membres . coils »): procédure endovasculaire destinée au traitement des anévrismes.

Leur traitement fait appel souvent à l'exclusion chirurgicale associée ou non à un geste de . l'exploration a objectivé un anévrisme infecté et rompu de l'AFS (Figure 2), la décision . L'évolution sur le plan local était favorable; le membre inférieur gardait une . Pontage veineux termino-terminal en veine saphène inverse.

Traitement endovasculaire d'un anévrisme iliaque rompu précédemment exclu .. aneurysms of the iliac arteries are extremely rare, comprising less than 2% of.

16 janv. 2017 . La diversion de flux dans le traitement des anévrismes cérébraux : des études . Merci aux membres du jury .. Temporary Surgical Clipping of Flow-Diverted Arteries in an Experimental Aneurysm. Model. . anévrismes intracrâniens rompus.1 L'invention des coils largables au début des années 90.

Un anévrisme artériel se définit comme une dilatation permanente et localisée . coronaires, carotidiennes, artériopathie chronique oblitérante des membres . les rares anévrismes englobant l'aorte cœliaque dont le traitement .. des anévrismes rompus ; en effet, environ 50 % des malades présentant une rupture d'un.

Les anévrismes intracrâniens ou abdominaux non rompus ne présentent généralement pas de symptômes mais on peut tout de même ressentir les symptômes.

15 oct. 2010 . Outre ces accidents d'origine artérielle, il existe une cinquième variété d'AVC définie par . Paralysie ou perte de sensibilité des 4 membres, atteinte des nerfs crâniens,

incoordination ... Le traitement de l'anévrisme rompu :

15 févr. 2016 . Diagnostic d'un anévrisme de l'aorte abdominale rompu . Dissections aortiques A et B : diagnostic en imagerie et traitement endoluminal . oblitérante de l'aorte, des artères viscérales et des membres inférieurs ; anévrismes .. L'AAT peut aussi être révélé par une embolie artérielle distale d'athérome ou.

25 nov. 2014 . L'anévrisme (ou anévrisme) de l'aorte abdominale ou AAA est une . Dans le cadre de ce choc hémorragique, la pression artérielle va vite . d'un membre inférieur, douleur de l'hypochondre, de l'aîne, des organes génitaux . d'un anévrisme rompu, mais bien sûr ne l'élimine pas totalement. . Traitement.

EXCLUDER, Endoprothèse aortique abdominale - Anévrismes de l'aorte . Système de fermeture artérielle percutanée - Drainage du liquide céphalo-rachidien dans . Aortiques Abdominales utilisées pour le traitement des anévrismes de l'aorte . anévrisme symptomatique, anévrisme rompu), paraclinique (échographie.

Les anévrismes vrais ; la paroi artérielle est celle de l'anévrisme qui peut être sacciforme ou . Bilan d'une maladie athéroscléreuse (artériopathie des membres inférieurs, carotides, coronaropathie). . Un traitement endoluminal par tube aorto-aortique est possible .. Formes compliquées (12 %) : anévrismes rompus.

Au moment d'être admis à devenir membre de la profession médicale, je ... les résultats du traitement des anévrismes intracrâniens rompus restent décevants.

Pathologies artérielles . MEMBRE INFÉRIEUR . justification d'un traitement A.C . Séquelles : décollements, anévrisme . KYSTES POPLITES ROMPUS.

Le traitement endovasculaire des anévrismes rompus de l'aorte abdominale est .. Un monitoring non-invasif du rythme cardiaque, de la pression artérielle et de la saturation en .. laissant les compartiments des membres inférieurs gonflés.

EACA002, Exclusion d'anévrismes artériels intracrâniens multiples, par craniotomie unique . 4.3.8.5, Le traitement d'un anévrisme artériel intracrânien, par craniotomie . I67.1, 1, Anévrisme cérébral, (non rompu) . EEQH002, Artériographie sélective ou hypersélective du membre inférieur, par voie artérielle transcutanée.

. BERARD, CHU Bordeaux. Traitement endovasculaire en urgence des anévrismes aortiques rompus para- . Angioplastie artérielle périphérique par voie radiale: leçons d'une expérience préliminaire. . membres inférieurs. Julien GALLEY.

L'examen des axes artériels des membres inférieurs fait partie des principales . place d'une endoprothèse aortique pour traitement d'un anévrisme). Le. Doppler .. Plus fréquent sont, après abord vasculaire, les faux anévrismes se .. Sur cette séquence, on peut voir un autre pontage croisé sus-pubien rompu, avec un.

Conçu par Rosa Sourial, ICS, Programme de traitement de l'accident vasculaire cérébral du CUSM et Eileen Beany Peterson, MBSI,. Centre d'information pour.

La chirurgie reste le traitement de référence, et la place de l'endovasculaire reste à . Ceci a deux conséquences : moins d'anévrismes rompus sont opérés, mais .. bifurcation artérielle, entraînant une ischémie aiguë d'un membre inférieur.

La tunisie medicale : Article medicale ATTEINTE ARTÉRIELLE AU COURS DE LA . les moyens diagnostiques, le traitement et l'évolution des anévrismes artériels. . Cet anévrisme s'est secondairement partiellement rompu dans la plèvre . plus ou moins grave : ischémie d'un membre, accident vasculaire cérébral et.

Introduction La mortalité globale des RAAA >85% 50% meurt avant l'arrivée à l'hôpital Parmi les 25 % ayant atteint l'hôpital vivant, la mortalité post opératoire.

Nous rapportons un cas de rupture d'anévrisme de l'artère rénale chez un . Le traitement habituel est donc la réparation artérielle qui peut être réalisée in situ.

2) Les ischémies aiguës / subaiguës des membres inférieurs. 3) Les anévrysmes artériels .
Traitement différé mais surveillance. . AAA rompus : 5 %.

