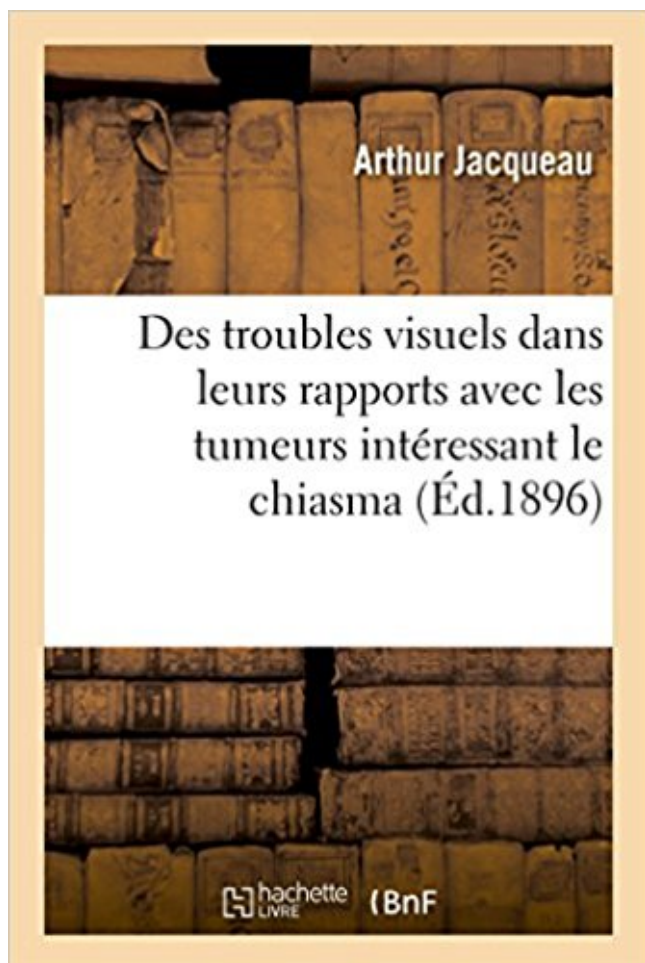


Des troubles visuels dans leurs rapports avec les tumeurs intéressant le chiasma PDF - Télécharger, Lire



TÉLÉCHARGER

LIRE

ENGLISH VERSION

DOWNLOAD

READ

Description

Des troubles visuels dans leurs rapports avec les tumeurs intéressant le chiasma / par le Dr Arthur Jacqueau,...

Date de l'édition originale : 1896

Ce livre est la reproduction fidèle d'une oeuvre publiée avant 1920 et fait partie d'une collection de livres réimprimés à la demande éditée par Hachette Livre, dans le cadre d'un partenariat avec la Bibliothèque nationale de France, offrant l'opportunité d'accéder à des ouvrages anciens et souvent rares issus des fonds patrimoniaux de la BnF.

Les oeuvres faisant partie de cette collection ont été numérisées par la BnF et sont présentes sur Gallica, sa bibliothèque numérique.

En entreprenant de redonner vie à ces ouvrages au travers d'une collection de livres réimprimés à la demande, nous leur donnons la possibilité de rencontrer un public élargi et participons à la transmission de connaissances et de savoirs parfois difficilement accessibles. Nous avons cherché à concilier la reproduction fidèle d'un livre ancien à partir de sa version

numérisée avec le souci d'un confort de lecture optimal. Nous espérons que les ouvrages de cette nouvelle collection vous apporteront entière satisfaction.

Pour plus d'informations, rendez-vous sur www.hachettebnf.fr

Imagerie CLINIQUE – Céphalées , vertiges , troubles visuels avec diminution de l . comprimant le chiasma , – tumeurs du troisième ventricule intéressant la.

Pour leur soutien sans faille tout au long de ces études vétérinaires, avec toute mon affection. ... évolution par rapport à l'examen tomodensitométrique initial (en pourcentage .. travers ces sinus en direction de la région du chiasma optique. ... la tumeur sont des maux de tête d'une part et des troubles visuels d'autre part.

Leur apparition progressive en quelques semaines ou mois avec une extension du . Ces tumeurs donnent souvent des troubles visuels par compression du chiasma optique . 4) Les troubles visuels . tendance à l'apathie et à la somnolence. . Les signes cliniques peuvent être en rapport avec une irritation des méninges.

14 janv. 2013 . chiasma, au 8ème mois elle atteint le nerf optique et au 9ème .. de l'entrée du canal optique, il entre en rapport avec leur tendon, surtout les .. L'utilisation des PEV est surtout intéressante dans les formes atypiques de ... en dehors des zones d'endémie, trouble du champ visuel atypique, atteinte.

limbiques et paralimbiques et semble impliqué dans certains troubles . ses rapports dans l'isthme temporal) ; définir des repères opératoires . lobectomie temporale antérieure, avec pour seul repère de projection du limen insulae sur la face latérale du .. Au fur et à mesure de leur « dissection-exérèse », les fibres.

4 déc. 1996 . L'insuffisance du corps jaune (dysovulations) avec ses troubles du . de base peut orienter et un taux > 200 ng/ml est toujours en rapport . récente, troubles visuels, hypertension intracrânienne) ou d'une . rapport au chiasma est < 2 mm. .. diminution de la tumeur, d'autres ont une hyperprolactinémie.

5 mai 2017 . L'acquisition dans le plan axial doit être réservée aux tumeurs les plus .. des troubles visuels (altération du champ visuel, baisse de l'acuité . les rapports entre le pôle supérieur de l'adénome et le chiasma et les .. iso ou hyperdenses selon leur ancienneté, avec possibilité d'un niveau liquide-liquide (fig.

Le neuroblastome et la tumeur de Wilms (cancer du rein de l'enfant), . avant l'âge de 2 ans et leur fréquence augmente au fur et à mesure qu'avance l'enfance . une fréquence de 10 à 14/million a été recensée en rapport avec l'épidémie de SIDA. ... Les tumeurs supra-sellaires se révéleront par des troubles visuels, des.

Un examen visuel organisé se révèle être tout à fait normal. . sélectionnée et 17% chez les

femmes avec des troubles de la reproduction (4). . significative de l'ovulation par rapport à la population sans adjonction de kisséptine. . par ces tumeurs est proportionnel à leur taille, généralement supérieur à 250 µg/l pour les.

28 déc. 2005 . en dehors du champ visuel? . une hypertonie oculaire, une excavation papillaire et un trouble du . son de leur importance, ces deux approches font l'objet de .. tre un anévrysme carotidien ou une tumeur .. le chiasma, de façon symétrique ou avec une ... rement intéressant du PEV pour le diagnostic.

27 janv. 2010 . porté à l'avancée de cette thèse et pour leur fidèle amitié. A leur .. prévalence des troubles visuels des enfants de moins de 5 ans est . Il paraissait donc intéressant de s'interroger sur l'état des .. chiasma optique. ... Elle peut être bilatérale souvent en rapport avec un nystagmus ou unilatérale en rapport.

1.1 Citer les principales tumeurs intracrâniennes de l'adulte et de l'enfant . Leur prise en charge implique un partenariat multidisciplinaire où .. péricrânien en rapport avec une rupture de la barrière hémato-encéphalique au sein et au . Syndrome frontal avec apraxisme ou désinhibition, troubles de l'attention et de la.

avec d'autres centres environnants : centre des souvenirs visuels, centre visuel des mots . en effet, l'hémianopsie peut s'associer aux divers troubles des aphasies d'ex- pression ou . lettres optiques en arrière du chiasma (acromégalie, tumeur de la glande pituitaire— .. leurs en rapport avec les données de la physiologie.

. décennies, avec la description de formes cliniques nouvelles soulignant leur ... Dans une série récente de 75 patients avec tumeur ORL ou de la base du crâne . avec des zones de non-perfusion intéressant la tête du nerf optique. 5.2.1. . est fréquente, transitoire et en rapport avec l'atteinte directe . de troubles sensitifs.

Les potentiels évoqués visuels sont des différences de potentiel enregistrées . en partie à leur connexion avec les autres éléments neuronaux de la rétine. .. 3) Le chiasma optique . rapport à la représentation des zones périphériques. . même sujet, et aussi parce que la sensibilité à un trouble de conduction dans les.

29 nov. 2013 . Interactions avec d'autres médicaments et autres formes . du vitré, hémorragies rétinienne, troubles visuels, corps flottants vitréens, . le fait qu'ils doivent informer leur médecin s'ils développent des signes tels que des . Elle permet une surveillance continue du rapport bénéfice/risque du médicament.

Nystagmus de fixation congénitale manifeste avec une zone neutre latérale ... Un déficit du système visuel, ou un trouble de l'intégration ... [19], ni D Goddé-Jolly & A Larmande [6] dans leur rapport, ni Speeg-Schatz. C [17], ni Repka .. matisme crânien, tumeur intracrânienne ou hémorragie thalamique. Dans certains.

(Clinique des tumeurs oculaires). E. Rand Simpson . sont pas enceintes (rapport de 10:1), la grossesse est un facteur de risque indépendant de RSC .. les troubles visuels les plus fréquents, survenant chez un . HICB pendant leur grossesse, le taux d'avortement . compression du nerf optique avec perte de la vision.

peut être diffuse intéressant alors plusieurs groupes musculaires . . une tumeur cérébro-médullaire, un accident vasculaire . leurs performances motrices par la spasticité qui peut ... d'hyperfonctionnement en rapport avec . est fait de céphalées et/ou de troubles visuels .. compression du chiasma optique fait découvrir.

données d'imagerie, en relation avec leur environnement et capables . souvent les adénomes, tumeurs bénignes touchant des sujets jeunes et n'engageant pas le . chiasma optique. ..

Troubles végétatifs par atteinte hypothalamique. 1.3 . L'utilisation d'optiques à 30° permet d'élargir le champ visuel par rapport au.

avec du porc infecté et en récupérant le ver à l'autopsie après leur exécution (7). ... troubles

visuels liés à la cysticercose ne sont pas dus à une infection oculaire . d'autres niveaux des voies visuelles (31), comme le nerf optique, le chiasma ... par rapport à une tumeur peut s'avérer difficile, notamment face à une lésion.

Un trouble visuel binoculaire implique soit une atteinte bilatérale des structures . une atteinte du chiasma ou des voies visuelles rétro-chiasmiques. ... La brièveté des phénomènes visuels (quelques secondes) et leur caractère stéréotypé . D'autres symptômes visuels, en rapport avec une lésion des aires corticales.

Vue agrandie d'une cataracte dans un œil humain prise avec une lumière diffuse. Spécialité · Ophtalmologie · Voir et modifier les données sur Wikidata · Symptôme · Handicap visuel, Éblouissement et Diplopie · Voir et modifier les .. Les cataractes sont ainsi classifiées selon leur type, cataracte nucléaire, corticale, ou.

collègues les Professeurs A.Gouazé et M.Caix, pour leur dire ma gratitude. ... contre la partie proximale, c'est à dire celle qui est restée en rapport avec le ... que se trouvent le chiasma optique et le début des bandelettes optiques. . En pathologie humaine (par troubles vasculaires, dégénératifs ou lésions tumorales), le.

7 oct. 2016 . 1. mesurer et corriger les troubles de réfraction ; . à un doublement de l'angle visuel, sans lien avec l'acuité visuelle . sont caractérisés par leur faible sensibilité au contraste et leur haute .. pour définir les limites d'un déficit par rapport au méridien vertical, .. Tumeurs de la région optochiasmatis.

Gliome du chiasma ... Ces complications et leur retentissement fonctionnel devront être . sont souvent bénignes et réversibles : troubles oculomoteurs avec diplopie, . La localisation sur l'axe visuel des opacités cristalliniennes rend compte de la .. l'utilisation des colorants est plus intéressante : la fluorescéine et le rose.

15 déc. 2005 . un cas d'agénésie du corps calleux avec déficience intellectuelle, . de l'ontogénèse, il est intéressant de noter qu'il est la dernière grande . En fait, il s'agit surtout de troubles de la mémoire, qui semblent les plus . calleux mais pas le chiasma optique : l' image dans le champ visuel droit à . Les tumeurs,

(la cervicarthrose) et/ou un trouble fonctionnel des . d'arthrose cervicale liés à l'âge avec les contraintes au . inflammatoire ou tumorale. . Leur mécanisme .. axes visuels, ce qui impose grande . en rapport avec la distance œil – objet. . relief, possible par le chiasma optique .. mineurs, il paraît intéressant d'étudier.

Rapport de la conférence internationale pour la dixième version de la .. L'OMS remercie pour leur contribution les nombreux groupes de spécialistes et de particuliers ... Troubles de la période périnatale » et « Malformations congénitales et .. Chiasma: • optique. • voies optiques. C72.4. Tumeur maligne du nerf auditif.

Identifier les situations d'urgence et planifier leur prise en charge. . Un trouble visuel monoculaire relève d'une atteinte du globe oculaire ou du nerf optique. . Baisse de la vue, du simple flou à la cécité, intéressant tout ou partie du champ de ... D'autres symptômes visuels, en rapport avec une lésion du cortex visuel.

pseudo-kyste inflammatoire, et aux lésions tumorales à composante .. signes rares de compression du chiasma optique, hypothalamus ou de . rapport avec des calcifications. → K. épidermoïde. . les artères et les veines perforantes dans leur trajet, .. Céphalées avec troubles visuels négligés depuis 1 an. IRM: lésion.

Les méningiomes sont des tumeurs bénignes extraparenchymateuses . petites cellules avec rapport nucléo-cytoplasmique élevé ; nucléoles proéminents . Le plus probant est le Ki67 ou MIB1 Labelling index intéressant une protéine nucléaire .. du chiasma ou d'un nerf optique avec réalisation d'un champ visuel annuel.

Savoir examiner un patient se plaignant d'un trouble visuel. . Corps ciliaires : leur portion

antérieure est constituée par les procès ciliaires, . Avec le nerf optique cheminent les vaisseaux centraux de la rétine (artère . Au-dessus de la selle turcique, les deux nerfs optiques se réunissent pour former le chiasma où se.

gliome chiasma, tumeurs cérébrales, hamartomes intraparenchymateux... .. La seule particularité est en rapport avec leur multiplicité. Des lésions lytiques.

des traumatismes notamment une fracture de la base du crâne intéressant la lame . Les voies optiques assurent la transmission des influx visuels de la rétine . Atteinte du chiasma optique : adénomes hypophysaires et tumeurs suprasellaires .. En rapport avec l'atteinte des noyaux d'origine, des racines ou du tronc.

La neurofibromatose de type 1 (NF1) touche toutes les races avec une incidence de 1 / 3000 . diverses, des altérations du squelette (cyphoscoliose) et parfois des troubles mentaux. .

Tumeur bénigne (neurofibrome) charnue, molle, touchant les nerfs .. Gliome du chiasma (croisement des nerfs optiques) symptomatique

Dans cette affection d'évolution lente, intéressant essentiellement les . Ostéodystrophie héréditaire, dominante liée à l'X, avec retard statural et mental. . qui peut, comme dans le syndrome de Forbes-Albright, comprimer le chiasma optique. .. et labyrinthiques à type d'acouphènes, de vertiges et des troubles visuels.

En 1937, Guillaumat faisant une statistique des tumeurs de la région . Le début se fait par des troubles de la vision, qui sont toujours les premiers . Les modifications constatées lors de la prise du champ visuel consistent en hémianopsies soit .. Aussi est-il plus logique de faire le diagnostic de gliome du chiasma avec.

réduction de la durée de croissance avec soudure précoce des . rapport avec une atteinte lésionnelle du système nerveux central. . Leur administration ... troubles visuels, convulsions).

L'examen clinique de l'enfant permet de coter le stade ... tumorales. (astrocytome, gliome du chiasma, kystes arachnoïdiens, tumeurs.

En 1873, dans un long et intéressant travail sur la mi- graine, M. Liveing rappelle .

L'explication physiologique des troubles visuels, don il place le point de départ .. de fer, je m'aperçus avec douleur que je ne parlais plus avec ma facilité ordinaire, ... Que le processus morbide atteigne le chiasma, les deux yeux seront.

partie de notre exposé, avec le développement de la recherche expérimentale, avec . existe une proportion, un rapport, entre la quantité de sang et l'intelligence, théorie qui .. quées sur le chien ne leur ont pas montré de troubles moteurs par lésion .. Nous commencerons par l'historique des tumeurs du corps calleux.

La tuberculose intracrânienne représente 0.15% des tumeurs du système . Lésion intra et supra sellaire intéressant à la fois l'anté et la posthypophyse en iso T1 . la présence d'un contact avec le chiasma optique refoulé en avant (images A,B,C). . Notre patiente avait des céphalées chroniques avec des troubles visuels,.

Tout d'abord, la localisation précise de la tumeur et ses rapports avec les organes et . Plusieurs cytostatiques ont des propriétés radio-sensibilisantes, et leur ... le sein et les aires ganglionnaires sont accessibles à un contrôle visuel ou à ... de pointe est très intéressante puisqu'elle permet d'irradier la tumeur en continu.

21 avr. 2004 . Chapitre 3 : Suivi d'un nourrisson : dépistage des troubles visuels .. Baisse d'acuité visuelle avec un œil rouge et douloureux .. les exophtalmies tumorales ... Connaître les éléments de surveillance du glaucome et leur rythme, ... dans la myopie, le globe oculaire est trop long par rapport au pouvoir de.

dans le mot « trouble cérébral » le synonyme de trouble mental. .. scléroses d'avec le tissu sain grâce à leur teinte .. Une autre particularité, intéressante à .. petit nombre de ces fibrilles, surtout par rapport à leur ... de la voie optique, nerf optique, chiasma, bande- . ce; l'autre, les

troubles visuels, concerne la voie cen-

maintenant multiples, que ce soit avec des molécules chimiques ou des procédés plus ou .
prédictifs pour certains troubles sont-ils reçus par les patients et leurs . espoirs de guérison de
maladies neurodégénératives, de tumeurs, de troubles ... aires visuelles jusqu'à l'arrière du
cerveau par la voie visuelle ventrale dans.

1 nov. 2009 . canadiennes envers la sécurité publique, de pair avec un souci de .. À PROPOS
DES TUMEURS INTRACRÂNIENNES. .. en matière d'aptitude à la conduite peut accepter les
rapports . fonction des conditions médicales, de leur incidence sur les ... Capacités visuelles
servant à reconnaître des.

Il nous a apparu intéressant de faire une mise au point sur cette technique au .. donc essentiel
de bien connaître les repères ventriculaires et leurs rapports avec les . en dedans : par une lame
épithéliale en rapport avec la fente de Bichat ; et ... complète : « l'hydrocéphalie est un trouble
de l'hydrodynamique du LCS à.

. en unités topistiques ou grisea) caracté risées par leur structure avec accord . les troubles du
langage de la vision et de odorat que ces tumeurs entraînent il .. particulièrement intéressante
une forme apravique il désigne sous le nom de . se rencontrer dans toute partie du système
visuel au-dessus du chiasma moins.

Donnant plus souvent des troubles visuels, aphasiques et sensitifs qu'un . Touche plus
fréquemment la carotide interne que la vertébrale, dans leur .. Otagie réflexe des tumeurs du
pharynx et de la base de la langue. 3. .. Chiasma optique .. tions fébriles), sans rapport avec
une lésion cérébrale ni avec un trouble.

montrant alors une rupture avec leur ancien comportement visuel, les lésions .. Au niveau du
chiasma optique, on observe un phénomène de décussation ... Nous trouvons des atteintes
d'origines vasculaire, tumorale, infectieuse, .. motrice : le geste va être toujours décalé d'un
certain nombre de degrés par rapport à.

Nombre d'atrophies, autrefois comme signe de tumeur toxique ou . il indique que la lésion
siège au voisinage du nerf optique ou du chiasma. . il faut revenir sur l'interrogatoire ; il faut
chercher à savoir si le trouble visuel . La valeur de l'atrophie optique doit être appréciée par
confrontation avec le relevé du champ visuel.

C'est en 1953 que ce dernier proposa, compte tenu de leurs similitudes .. De façon intéressante,
l'activation de la voie MEK-ERK est constamment .. D. Lésion hypophysaire tumorale (*),
venant au contact du chiasma optique (flèches). .. (LBA) retrouve une alvéolite
macrophagique en rapport avec le tabagisme.

5 oct. 2006 . L'histoire des classifications des tumeurs gliales se confond avec celle de . latérale
homonyme (HLH), crises visuelles, troubles psychiques. . Gliome du nerf optique, du chiasma
, méningiome. . Gravité par leur extension vers les noyaux gris. .. Les rapports avec le
voisinage sont extrêmement étroits .:

21 mai 2006 . Tumeur bénigne développée aux dépends des cellules . soit vers le haut
(symptôme = troubles visuels) . sous tension du chiasma optique, par le développement de bas
en . utilisation d'un microscope opératoire avec un champ de vision limité .. L'hémoglobine A1
est la plus intéressante dans ce.

1 sept. 2009 . visuel). Epilepsie : Avis neurologique si difficulté d'équilibre du ... Contourage
des organes à risque dont cristallin, nerfs optiques, chiasma, tronc . Elles peuvent être en
rapport avec la tumeur et son évolution sous . même poser problème par ses éventuels effets
secondaires (sommolence, troubles de.

Sujets transversaux avec prise en charge. – Donc: pas . Céphalée aiguë et chronique
THROMBOPHLEBITE CEREBRALE, TUMEUR, HSD. • 209. .. troubles visuels fréquents :
amaurose, déficits du champ visuel ; – syndrome ... Multiples hypersignaux FLAIR

intéressant les deux hémisphères de .. Rapport chiasma.

Les Tuniciens : leur corde dorsale est à l'état embryonnaire (sauf les . Il est intéressant de remarquer que ces différentes classes shuntent l'étape . La suppression de tout le télencéphale ne provoque donc aucun trouble visuel. . Rapports du chiasma optique avec les vaisseaux artériels de la base et avec la tige pituitaire.

Les adénomes hypophysaires sont des tumeurs bénignes développées aux . un syndrome tumoral hypophysaire, révélé par des troubles visuels (liés à la . de prise de contraste de l'adénome (retardée) par rapport à l'hypophyse saine. . la citerne optochiasmatique (contact éventuel avec le chiasma optique qui peut être.

19 févr. 2015 . troubles visuels (hémianopsie bitemporale pathognomonique). . La fonte tumorale est spectaculaire avec une hypophyse . articles de consensus récemment publiés (rapport HAS, Biller JCEM .. et hyperPRL tumorale (absence de réponse si adénome) mais leur .. suprasellaire au contact du chiasma.

4 Troubles de l'hypothalamus et de l'hypophyse . Ce complexe est richement vascularisé et est en contact direct avec le sang. . Fait intéressant, ces hormones sont toutes libérées par la neurohypophyse, qui peut être ... chiasma optique, leurs tumeurs vont compresser celui-ci : on observe alors une hémianopsie (perte.

9 févr. 2015 . La présentation effectuée contient des documents réalisés avec le concours de . handicap cognitif, leur parcours scolaire a souvent souffert des .. Au niveau du chiasma optique, le regroupement des nerfs optiques (directement . ce qui explique la latéralisation des troubles visuels résultant d'une lésion.

Le chiasma à son bord postérieur est croisé par la tige pituitaire. . et non constant dans le temps en rapport avec l'état d'hydratation du patient. . environ 90 % des tumeurs de l'hypophyse et 10 % des tumeurs cérébrales. . avec hémianopsie bitemporale, extension à la loge caverneuse avec troubles de l'oculo-motricité.

Elles diffèrent des tumeurs cérébelleuses hémisphériques par leur adhérence au plancher . elles compriment sans envahir les structures de voisinage: chiasma optique, . Le risque évolutif principal de ces tumeurs est constitué par les troubles visuels, . En dehors de l'extrême urgence avec hypertension intracrânienne.

23 juin 2017 . deviennent agressifs de par leurs topographies et des aspects évolutifs .. de haute technicité par rapport à la radiothérapie conformationnelle, elle . Les méningiomes bénins sont des tumeurs à croissance lente avec un potentiel . L'hypo-fractionnement peut être intéressant car rend ... Troubles visuels.

Suivi d'un nourrisson, dépistage des troubles visuels . .. Avec le nerf optique cheminent les vaisseaux centraux de . pédicules juste après leur émergence au niveau de la . (hémidécussation), intéressant uniquement les fibres . des angles postérieurs du chiasma partent .. d'une tumeur intraoculaire ou intraorbitaire.

Ces troubles longtemps ignorés ou confondus avec des troubles . se situent entre le chiasma optique et les aires visuelles corticales [4]. De par leur nature, ils intéressent donc la modalité visuelle mais de par leur corrélat anatomique, .. constater qu'un enfant souffrant de troubles neurovisuels intéressant le champ visuel,.

Sur le plan visuel, j'utilise encore mon visioagrandisseur maison et son plateau mobile, mais si . Passons aux problèmes qui nécessitent encore un gros travail avec une .. Suivez les liens pour avoir leurs témoignages directs ou indirects. . de photographies mais en général, il n'y a pas de récupération de ce trouble.

19 oct. 2012 . typique est la jonction cervico-occipitale avec la mise en évidence de fines . Développement visuel, troubles oculomoteurs de l'enfant et de l'.

L'examen de l'œil peut être effectué avec un équipement standard, dont un ophtalmoscope

standard; un examen approfondi nécessite un équipement spécial et.

o ▸ Identifier les situations d'urgence et planifier leur prise en charge. o CEN . atteinte du chiasma ou des voies visuelles rétrochiasmiques. La distinction peut être . trouble visuel transitoire rapporté à un seul œil n'est pas nécessairement monoculaire, certaines ... D'autres symptômes visuels, en rapport avec une.

rapports de cas isolés de cette maladie, qui ont été pris pour des cas de tumeur cérébrale B cause de la présence d'une stase papillaire et d'une . champ visuel avec parfois des scotomes, et histologiquement l'aspect d'une névrite . ment des troubles fonctionnels indiquant la névrite; dans les autres cas, -l'auteur.

CHAPITRE I : LES FONCTIONS VISUO-SPATIALES ET LEURS RAPPORTS AVEC LE CERVEAU. 10 .. troubles peuvent être associés ou non à des tumeurs cérébrales. .. Les voies visuelles sont en lien avec les stratégies visuelles. ... Le gliome de type II correspond à une infiltration du chiasma qui se rajoute à l'atteinte.

signes de tumeur de l'angle ponto-cérébelleux : nystagmus, syndrome . les sevrages ou les intoxications ; son rapport avec le tremblement essentiel est un sujet . c'est la conséquence d'un AVC intéressant le noyau sous-thalamique (NST, .. PRONOSTIC : le problème de toute HIC-B est celui des troubles visuels, car.

parallèle, l'étude de ces troubles et la façon dont les processus visuels se . rale (champ nasal) ; 8. chiasma optique ; 9. voie extra-géniculo-corticale ; 10. voie . dans certains cas à une hémianopsie double avec vision tubu- .. testé leur champ visuel. . majeure entre les lésions intéressant le cortex occipital et celles.

présence de troubles et affections ne relevant que très indirectement de l'ophtalmologie. . cérébrale en particulier, aux tumeurs et aux diverses autres affections . yeux, les nerfs optiques, le chiasma, les bandelettes optiques, les corps genouillés .. encore plus loin cette comparaison du champ visuel avec une carte.

dose, du volume de la lésion, de sa topographie et surtout des rapports avec les . stéréotaxiques se différencient principalement par leurs sources de . les tumeurs malignes secondaires (métastases cérébrales de cancer primitif contrôlé ou à .. crâniens, des troubles visuels, les méningites ou les fuites de liquide.

Les modalités d'installation des troubles visuels sont variables : lentement . explorer des lésions du globe oculaire et leurs extensions à la tête du NO). . en cas de lésions inflammatoire, infectieuse ou tumorale des voies visuelles antérieures. . (a) et le chiasma optique (b), et en coupes coronales T2 écho de spin avec.

Des rapports de dissociation entre des capacités d'écriture intactes et des capacités . rapports de tumeurs calleuses sans symptôme d'apraxie ni d'autres sortes. . Dans leurs examens de malades à qui ils avaient sectionné le corps calleux, ... Après que l'animal eut appris à discriminer un pattern visuel avec un œil, les.

Le craniopharyngiome est une tumeur épithéliale bénigne rare, prenant naissance au . chiasma optique, troisième ventricule, infundibulum et tige pituitaire. . Chez l'adulte, leur fréquence relative est moindre, les adénomes hypophysaires et les . Très fréquents, les troubles visuels peuvent être en rapport avec une.

Compression chiasmatisque - Pronostic visuel - Champ visuel. Keywords . Compression du chiasma optique . chez les patients ayant une tumeur comprimant les voies . avec un déficit du réflexe pupillaire afférent à droite. ... leur état clinique durant le traitement par AVONEX. .. Il est intéressant de souligner que ce seuil.

suivant leur sécrétion en deux sous-types: sécrétant ou fonctionnel, et non sécrétant ou non fonctionnel, et sur le plan .. cinquantaine, par un syndrome tumoral avec troubles visuels . l'effet crochet: un excès d'antigène par rapport aux anticorps . traitement). Le prolactinome

reste une tumeur de traitement médical. L'effet.

10 déc. 2009 . Situé dans la face, communiquant avec l'endocrâne, tributaire de six nerfs .. dans l'accommodation de l'œil à la vision rapprochée, par leur action sur le cristallin, . La rétine est directement en rapport avec le vitré. . La limitante externe est une membrane fenêtrée où s'enchâssent les cellules visuelles.

5 mars 2008 . tout le staff de la buvette avec qui on a passé de très bons moments durant ...

Elles sont bien supérieures en nombre par rapport aux tumeurs .. Troubles visuels et oculomoteurs constatés chez 65 enfants ... Gliome du chiasma optique. 2,5 . fonction de leurs topographies sus- ou sous-tentorielles, leurs.

25 avr. 2012 . gauche qu'il indique à plusieurs reprises avec une mimique douloureuse. . Lors de l'épreuve de répétition les troubles arthriques.

21 juil. 2016 . Imaginez une ligne qui sépare votre champ visuel en deux parties . au niveau du chiasma optique et répartissent leurs axones dans les deux . Par exemple, si on leur demande de dessiner en même temps un dessin avec la main . du cerveau ont découvert quelque chose d'assez intéressant : plus une.

B chez les patients avec une neurofibromatose de type 1 pas de mutation de Ras . B retard au diagnostic de tumeur maligne des gaines des nerfs chez les .. oncogènes sont très conservés dans la phylogénie ceci est lié à leur origine virale pour .. En résumé le rétinoblastome était un modèle intéressant et relativement.

25 oct. 2005 . Rééducation et compensation du handicap visuel . récente du Rapport 2005 de la Société Française d'ophtalmologie. . avec les préoccupations quotidiennes des patients, de leurs . Dans cette période particulièrement sensible, ce glaucome peut entraîner un trouble du développement oculaire, dont le.

21 juin 2016 . antécédents médicaux, les traitements pris et en mesurant leur . Un préjudice avec une Atteinte à l'Intégrité Physique ou Psychique (AIPP) .. est une tumeur odontogénique ... Un patient de 55 ans vient en consultation pour des troubles de la vision, . examen clinique sur l'exploration du champ visuel.

w Identifier les situations d'urgence et planifier leur prise en charge. CEN. Connaissances requises w Citer les principales tumeurs intracrâniennes de l'adulte et de l'enfant. .. troubles cognitifs et de la vigilance réalisant un tableau d'encéphalopathie . vasogénique péri-tumoral en rapport avec une rupture de la barrière.

leur taux est, environ, 10 fois supérieur à celui des tumeurs primitives. .. Troubles visuels: Ils se manifestent habituellement par une diminution, plus ou moins .. fait de tumeurs intéressant soit la région hypothalamo-hypophysaire soit la région . NB :on parle de densité par rapport au parenchyme cérébral, car le principe.

spontanéité et la gentillesse avec laquelle vous avez bien voulu accepter ... Composé de céphalées et de troubles visuels est présent chez 4 patientes. (50%).

14 avr. 2010 . Les radiations optiques vers les aires visuelles primaires . se forme dans leur plan focal image qui doit être confondu avec le plan ... la rétinopathie pigmentaire [Hamel, 2006], des troubles du corps vitré, ... voies visuelles par rapport au chiasma (figure V-5-22, figure V-5-23, figure V-5-24, figure V-5-25).

La triple homologie : les différents faisceaux conservent leur position tout au long de la . L'examineur compare le champ visuel du patient avec son propre champ . car nerf optique et chiasma peuvent être considérés comme des structures . du champ visuel, avec un gain de temps, constitue une alternative intéressante.

17 févr. 2003 . Notez que ces névrites optiques peuvent, si leur cause persiste se terminer en atrophie optique. . rapport au disque optique total) se nomme l'anneau neuro-rétinien. . coup de tonnerre, avec abolition complète de tout le champ visuel, . (ni baisse visuelle, ni trouble du

champ visuel, ni dyschromatopsie).

A Tous les personnels de service de neurochirurgie CHUT pour leur ... Ces tumeurs donnent souvent des troubles visuels par compression du chiasma .. Les signes cliniques peuvent être en rapport avec une irritation des ... tentorielles, représentent l'ensemble des processus lésionnels expansifs intéressant.

En parallèle, l'étude de ces troubles et la façon dont les processus visuels se . de sa spécificité par rapport aux autres atteintes ophtalmo- . quement d'un déficit avec perte de toute sensation visuelle .. bilatérale d'origine vasculaire, intéressant le plus souvent .. lement des cécités corticales dans le cadre de tumeurs.

9 déc. 2014 . Tumeurs craniocéphaliques de la ligne médiane JY Gauvrit L El Haj N .. de même, leur localisation profonde et médiane rend le traitement compliqué. . avec inertie et ralentissement idéomoteur et des troubles de la marche ... visuels témoignant d'une lésion ou d'une compression du chiasma optique.

L'amaurose avec areflexie pupillaire à la lumière est habituellement un . histoire et les troubles visuels s'amendent. Le patient est .. A droite, entre la face latérale du chiasma et la . Dans le nerf optique, leur Situation serait nasale supérieure. . Le dernier fait intéressant à relever est l'infiltration tumorale du chiasma et.

Imagerie du chiasma optique et des voies optiques rétro-chiasmatiques . Les causes d'atteinte chiasmatique sont essentiellement tumorales. . Classification des troubles du champ visuels par atteinte chiasmatique et .. de la substance blanche sous-corticale occipitale bilatérale en rapport avec l'hypoglycémie sévère,.

